Кафедра мікробіології, вірусології та імунології

Дисципліна «Клінічна імунологія та алергологія», спеціальність Технології медичної діагностики та лікування

ТЕМА ЛЕКЦІЇ
«Імунологічні порушення при хворобах травної системи та хворобах нирок»

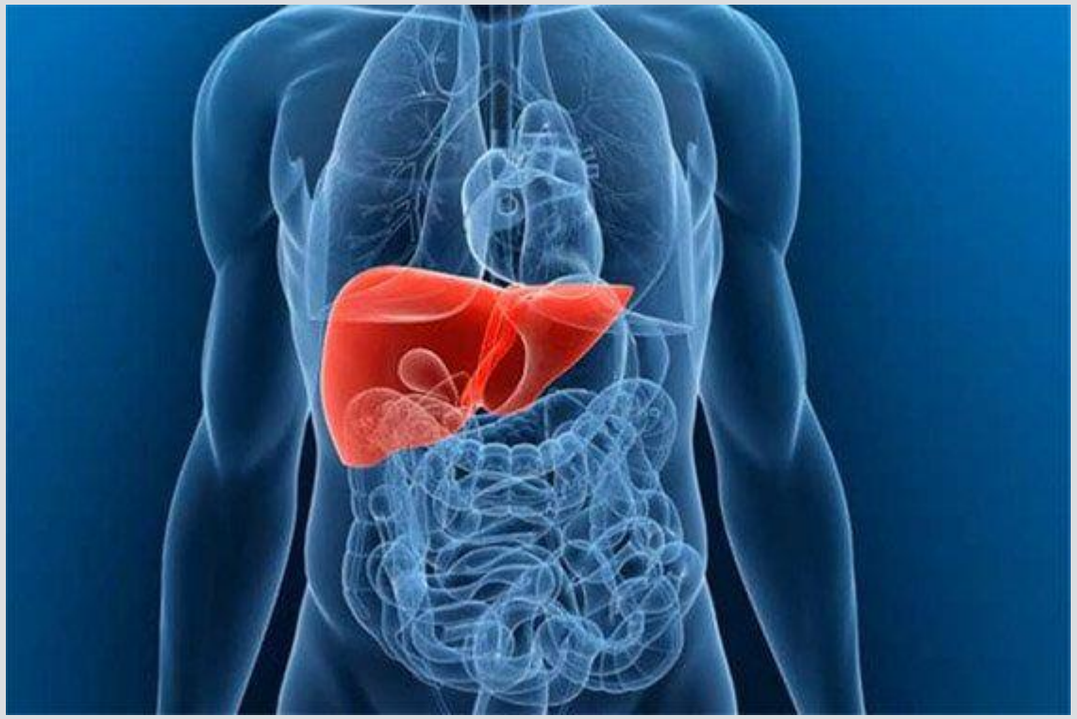

Морозенко Дмитро Володимирович
доктор ветеринарних наук, доцент кафедри

ПЛАН ЛЕКЦІЇ

1. Імунологічні порушення при хворобах травної системи: ахалазія, еозинофільний гастроентерит, хвороба Крона, виразковий коліт, целіакія, аутоімунний панкреатит, первинний біліарний цироз, аутоімунний гепатит, первинний склерозуючий холангіт.

2. Імунологічні порушення при хворобах нирок: гломерулонефрити (некротизуючий серпоподібний, імунокомплексний), синдром Гудпасчера, ідіопатична мембранозна нефропатія.

СПИСОК РЕКОМЕНДОВАНОЇ ЛІТЕРАТУРИ

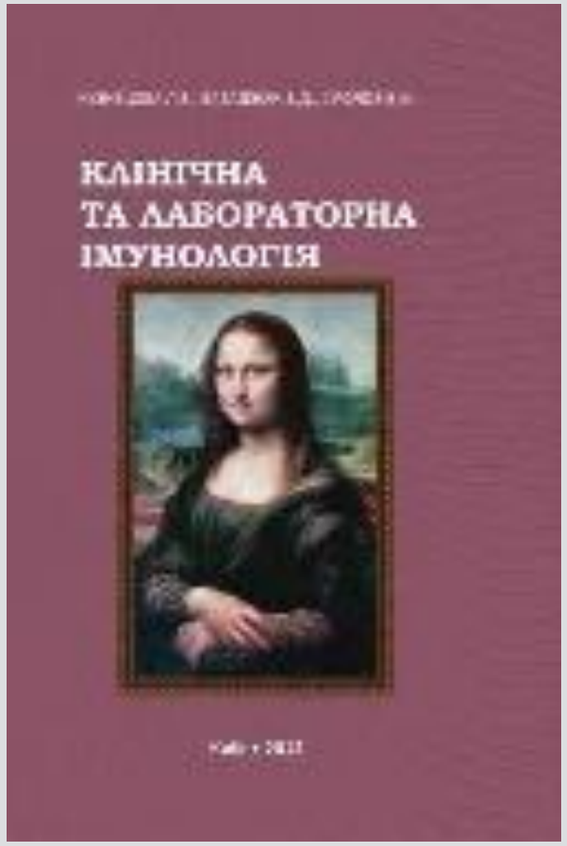

- Імунологія: учебник. Кузнецова Л.В., Бабаджян В.Д., Харченко Н.В. Вінниця, 2013. 565 с. https://nmapo.edu.ua/images/FakTer/KafKlimAle/Imunologiy.pdf
- Клінічна імунологія та алергологія: посібник для практичних занять. В.В. Чоп’як, Г.О. Потьомкіна, А.М. Гаврилюк. Медицина, 2017. 224 с.
- Клінічна та лабораторна імунологія. Кузнецова Л.В., Бабаджан В.Д., Фролов В.М. Киев, Полиграф-плюс, 2012. 992 с. https://nmapo.edu.ua/images/FakTer/KafKlimAle/KlinihLaborImunolog.pdf
- Клінічна імунологія. Алергологія. Інфектологія. Електронний журнал для лікарів-практиків. Виходить 8 разів на рік. https://kiai.com.ua

ІМУНОЛОГІЧНІ ПОРУШЕННЯ ПРИ ХВОРОБАХ ТРАВНОЇ СИСТЕМИ

Ахалазія – захворювання, яке проявляється у пацієнтів дисфагією при прийомі рідкої та твердої їжі. Можливий розвиток дилятації стравоходу. Проявляється у ранньому і середньому віці. Є фактором ризику розвитку у майбутньому карциноми стравоходу. Імунологічні порушення: ахалазія є результатом пошкодження м’язово-кишкових тормозних нейронів в нижньому відділі стравоходу. При ідіопатичній формі захворювання визначаються аутоантитіла, мішенню яких є Ауербахове сплетіння стінки стравоходу. Очевидно, це є супутнім симптомом, а не хвороба-індукуючим фактором. У 25 % пацієнтів з ахалазією є аутоімунне захворювання щитоподібної залози.

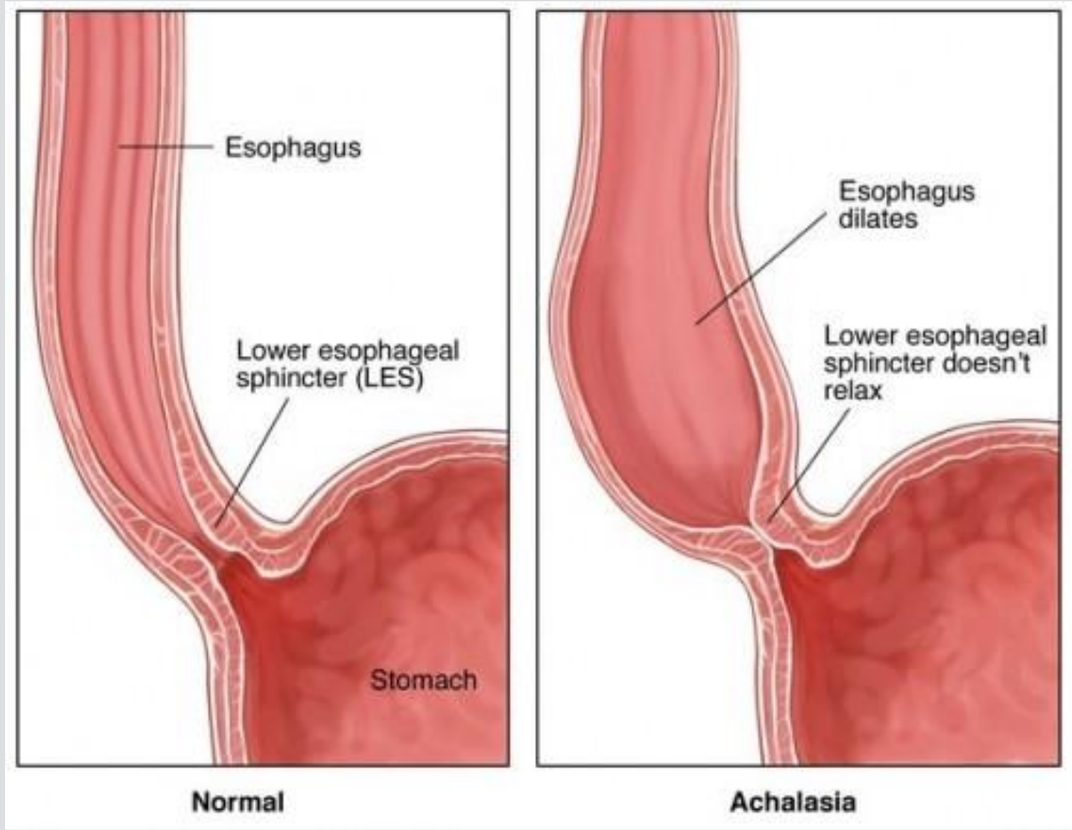

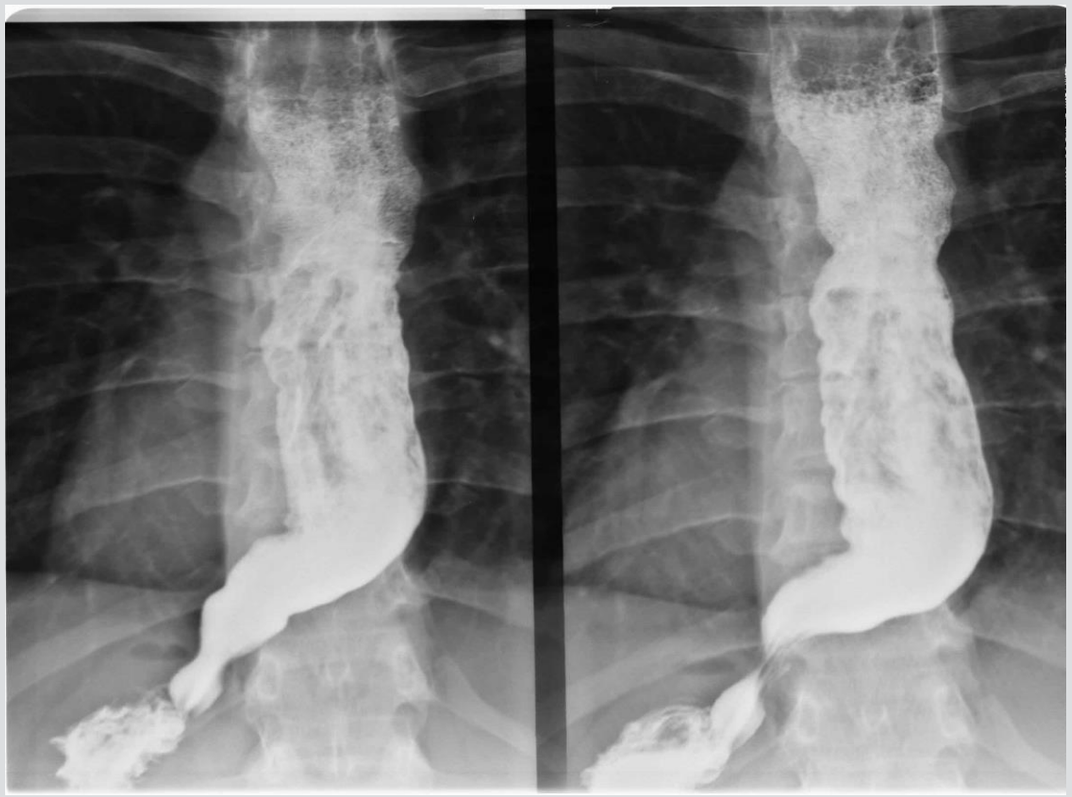

Еозинофільний гастроентерит

Еозинофільний гастроентерит – проявляється неспецифічними симптомами: біль у животі, нудота, блювання, втрата ваги, метеоризм, рефлюкс-симптоми, порушення ковтання. Асоційований з холангітом, панкреатитом, апендицитом, гігантською виразкою дванадцятипалої кишки та еозинофільною інфільтрацією селезінки. Ріст захворюваності спостерігається при атопічних захворюваннях, кропив’янці та целіакії. ***Імунологічні зміни:*** можливий зв'язок з харчовою алергією – підвищення Ig E до харчових продуктів; пов'язаний із гіпереозинофілією, характерно збільшення в крові вмісту ІЛ-5, ІЛ-13, ІЛ-15 та фактору росту фібробластів. ***Діагностика:*** підтверджується біопсією – більше 15 еозинофілів у полі зору на великому збільшенні мікроскопу. За даними комп’ютерної томографії визначається потовщення стінки кишечника. Виключаються інші ураження кишечника, за яких може спостерігатись його еозинофілія – хвороба Крона, вузликовий періартеріїт, злоякісні пухлини, паразити).

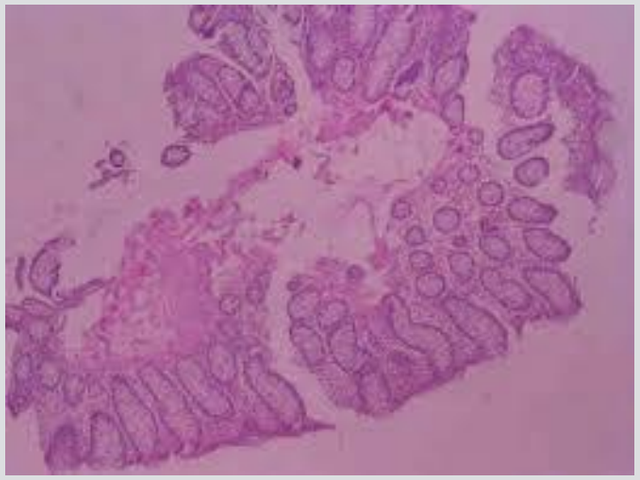

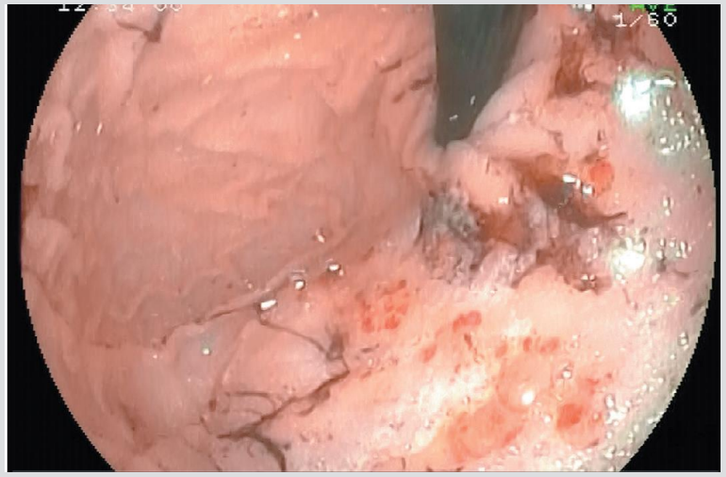

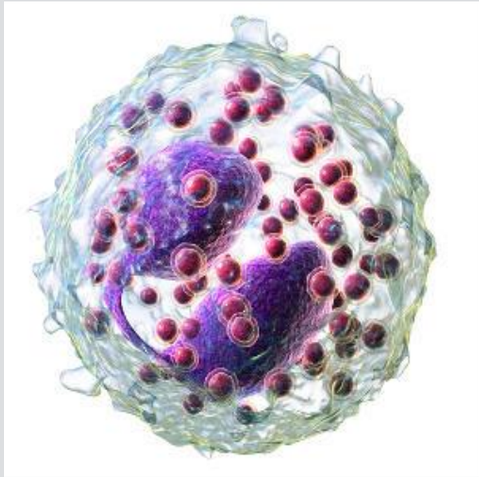

Хвороба Крона

Хвороба Крона – запальне захворювання, яке вражає будь-який відділ кишечника, а також може супроводжуватись позакишковими проявами – ураженням шкіри і м’язів. Проявляється діареєю, болем у животі або позакишковими симптомами. Характеризується гранульоматозним запаленням, на поверхні слизової оболонки кишечника утворюються поверхневі виразки та абсцеси крипт. Типовими також є шкірні прояви, які часто приводять до утворення свищів. Захворювання може супроводжуватись серонегативним артритом, увеїтом та склерозуючим холангітом. Також спостерігаються явища мальабсорбції, особливо вітаміну B_{12}, оскільки часто уражується термінальний відділ товстого кишечника.

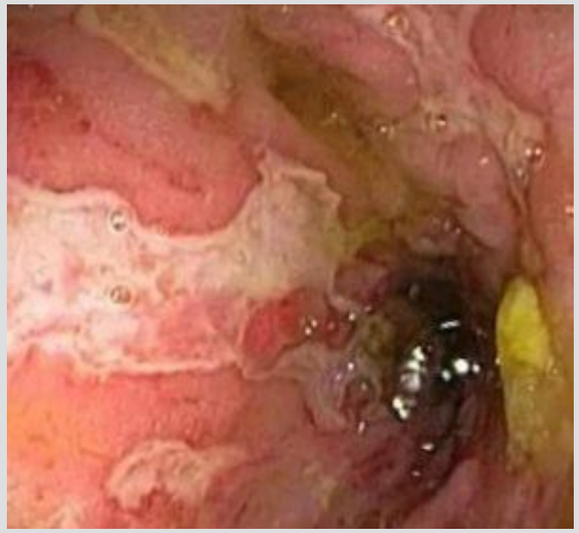

Хвороба Крона: імунологічні зміни

- Вже давно спеціалісти підозрюють, що хвороба пов’язана із інфекцією.
- У теперішній час увага зосереджена на *Mycobacterium paratuberculosis*, яка спричиняє хворобу Іоне у великої рогатої худоби, як на можливому етіологічному факторі.
- Кір також може бути пусковим механізмом захворювання (трігером).
- Доведено порушення як клітинно-опосередкованої відповіді, так і функції супресорних Т-клітин.
- Спостерігається підвищення активності В-клітин з відкладанням імуноглобулінів та комплементу в кишечнику, що спричиняє його пошкодження.
- Характерна присутність активованих макрофагів та підвищення кількості тучних клітин.
- Визначається надлишок запальних цитокінів, зокрема, фактору некрозу пухлин-альфа.
- Хворобу Крона слід розглядати як форму імунного захворювання, за якого порушено імунну відповідь на кишкові бактерії.

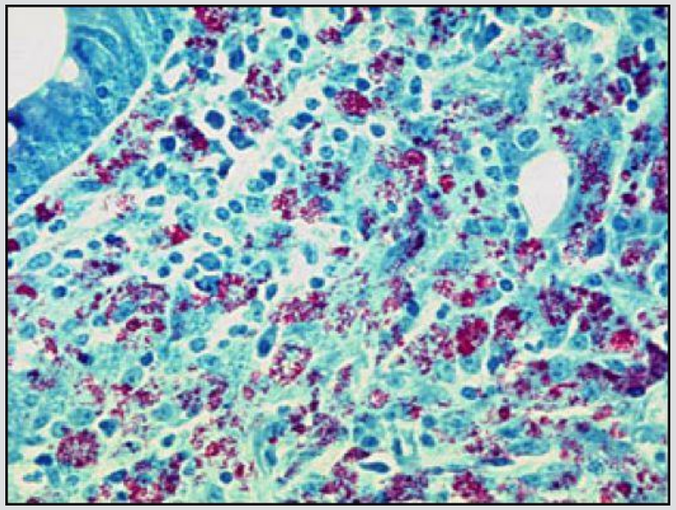

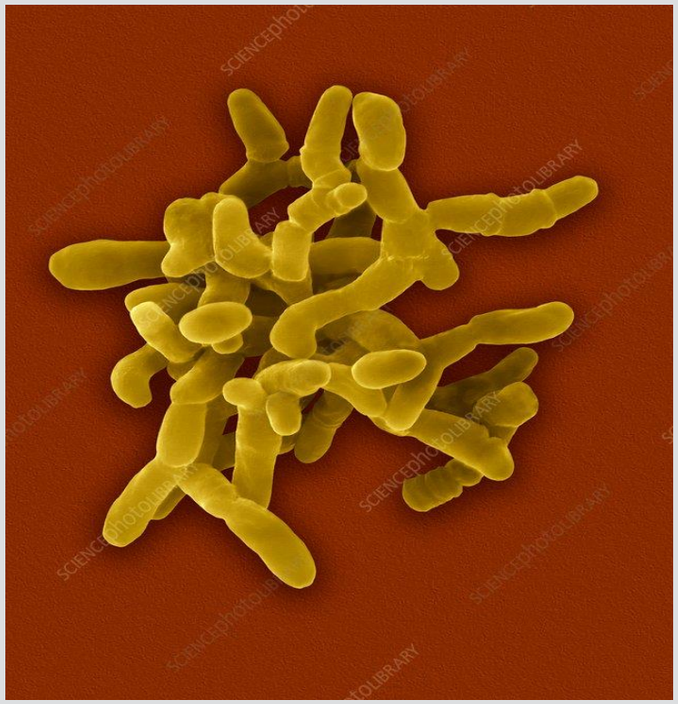

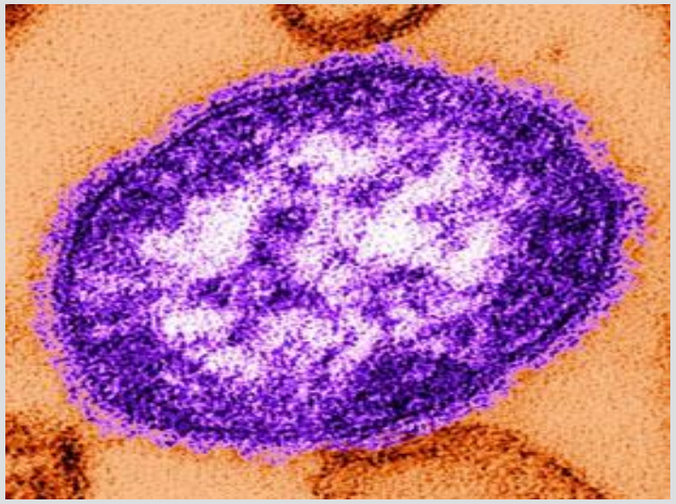

Хвороба Крона: діагностика

- Хвороба Крона пов’язана із утворенням специфічних аутоантитіл – не-МПО-ANCA – не антитіла до мієлоїдної пероксидази- *Antineutrophil Cytoplasmic Antibodies* (у 25 % хворих).
- P-ANCA (перинуклеарні *Antineutrophil Cytoplasmic Antibodies*) при хворобі Крона пов’язані із ураженням товстої кишки. Антитіла до Saccharomyces cerevisiae (ASCA) визначаються у 60 – 70 % хворих.
- Поєднання ANCA з ANSA має 97 % специфічність для хвороби Крона (49 % чутливість).
- *Визначаються антитіла до кардіоліпіну, до білка теплового шоку мікобактерій, ревматоїдний фактор, антитіла до бокалоподібних клітин, антитіла до підшлункової залози, антитіла до мембранних антигенів еритроцитів, які перехресно реагують з антигенами Campylobacter, пов’язані із гемолізом при хворобі Крона, однак жоден з цих показників не є діагностично значущим.*
- Моніторинг захворювання включає оцінку гострофазових показників, зокрема співвідношення ШОЕ/С-реактивний білок.
- Існує припущення, що α_1-кислий глікопротеїн (орозомукоїд) є більш чутливим гострофазовим показником при запальному захворюванні кишечника.

Виразковий коліт

Виразковий коліт – запальне захворювання із ураженням товстого кишечника. Клінічно проявляється геморагічною діареєю. До позакишкових проявів відносяться *серонегативний артрит, увеїт, гангренозна піодермія, вузликова еритема, склерозуючий холангіт.* Коліт може бути причиною токсичного мегаколону, який може потребувати невідкладної медичної допомоги або хірургічного

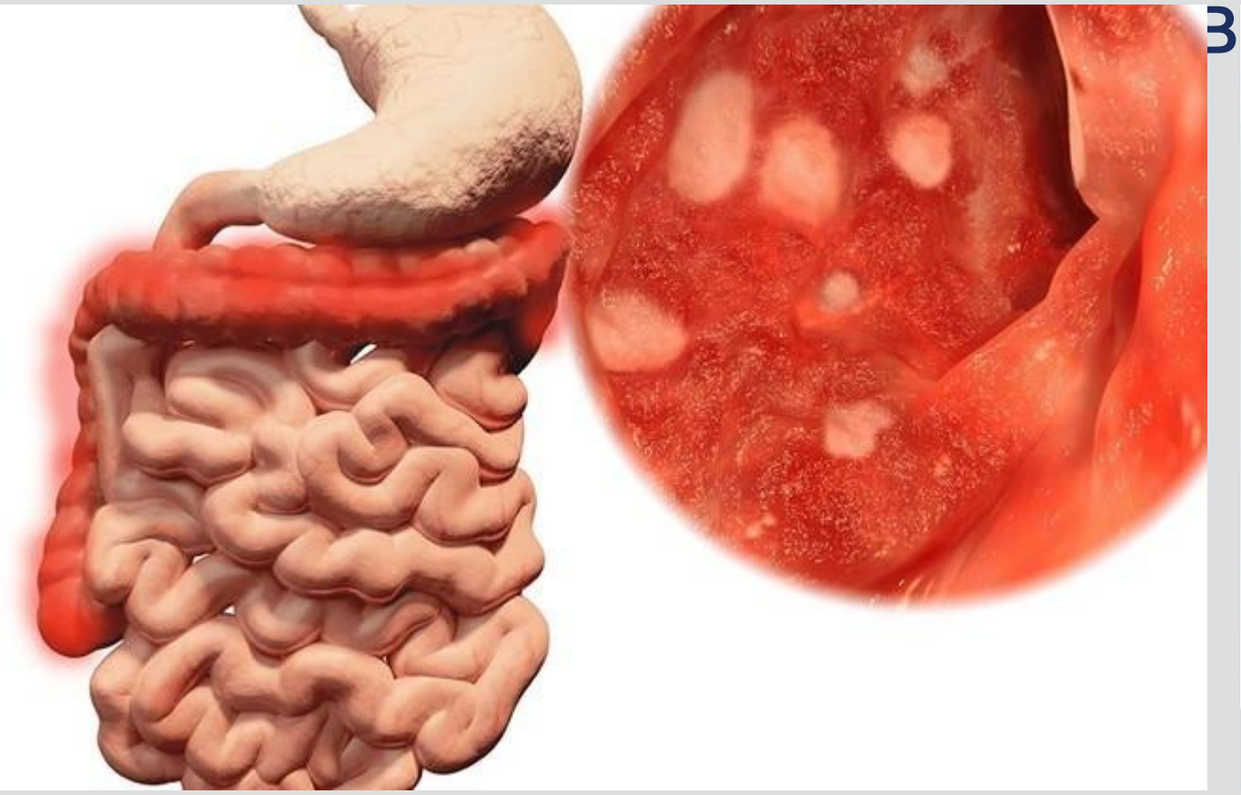

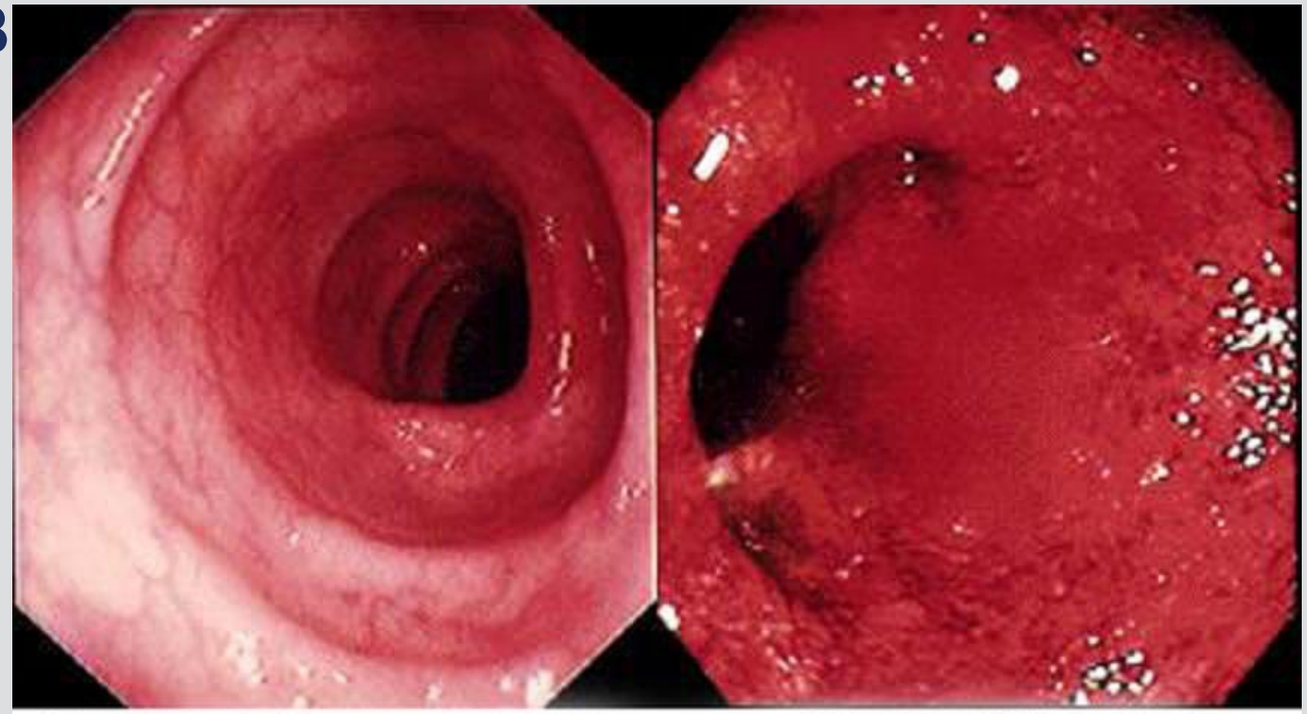

Здоровая толстая кишка Язвенный колит

Виразковий коліт: імунологічні зміни

- На відміну від хвороби Крона, захворювання характеризується **безперервним перебігом і відсутністю гранульом.**
- Інші прояви дуже схожі на хворобу Крона. За виразкового коліту відбувається збільшення кількості активованих Т-клітин та нейтрофілів.
- Виявлення аутоантитіл до епітеліальних клітин товстого кишечника не має діагностичного значення.
- Також виявляються атипові ANCA (у 50–70 % пацієнтів позитивні за цими антитілами), у 10–15 % визначаються антитіла до Saccharomyces cerevisiae (ASCA), проте їх діагностична значущість низька.
- Діагноз встановлюється на основі результатів колоноскопії та біопсії. Запальні маркери (ШОЕ/С-реактивний білок) підвищені, їх оцінка важлива для моніторингу захворювання.

Целіакія

Целіакія – захворювання тонкого відділу кишечника, яке провокується гліардином (глютеном). Іноді клініцисти називають целіакію глютеновою ентеропатією. Зустрічається достатньо часто. У Північній Ірландії захворюваність складає 1 випадок на 300 осіб, у Великій Британії – 1 на 1500 осіб. Достовірної статистики в Україні щодо розповсюдженості целіакції немає.

Целіакія: імунологічні зміни

у 10 % пацієнтів відзначається дефіцит Ig A. Характерною гістологічною особливістю є атрофія ворсинок тонкого кишечнику. На ранніх стадіях можлива часткова атрофія ворсинок та інтраепітеліальне збільшення кількості лімфоцитів. Для встановлення діагнозу потрібна повна атрофія ворсинок. Кількість вживаного глютену за час, який передував проведенню біопсії, буде визначати картину біоптату.

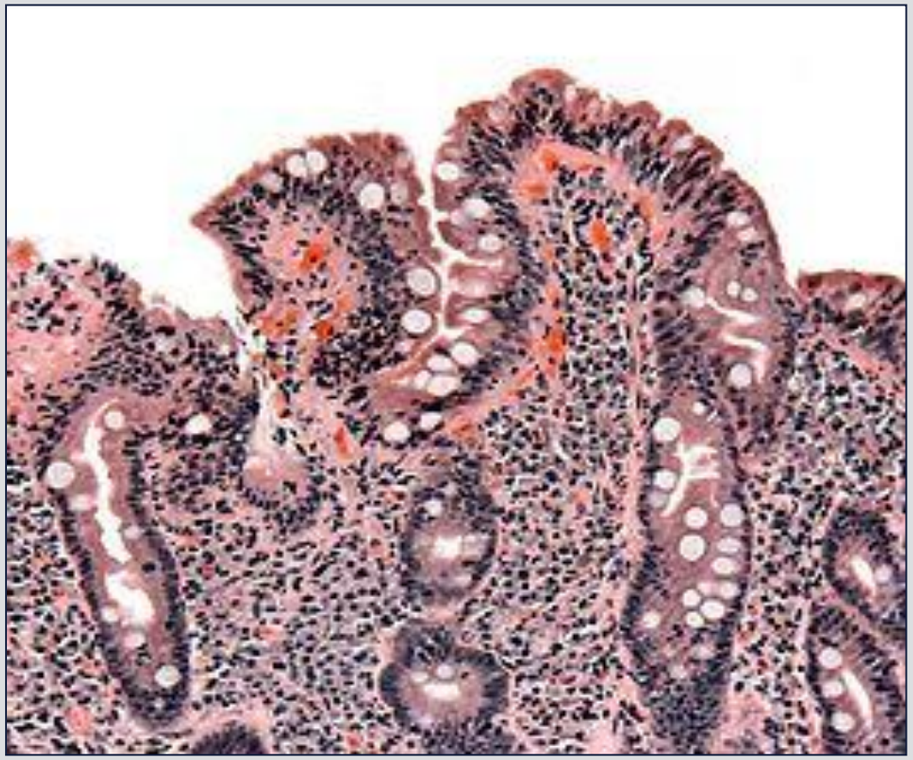

Целіакія: діагностика

- Стандартні серологічні дослідження включають визначення Ig A до ендомізіальних антитіл (ЕМА, використовують гістологічні зрізи стравоходу мавпи або пупкової вени людини) та виявлення антитіл до рекомбінантної тканинної трансглутаміназі людини методом ІФА.
- Диференціальну діагностику проводять з широким колом захворювань, в тому числі запальними захворюваннями кишечника, істиною харчовою алергією (у біоптатах визначається підвищена кількість еозинофілів), інфекціями (наприклад, лямбліозом) і захворюваннями сполучної тканини (наприклад, склеродермією).
- «Золотим стандартом» діагностики целіакії є біопсія порожньої кишки, хоча ендоскопічна біопсія дванадцятипалої кишки, як правило, дає задовільні результати і розглядається як еквівалентна методика.
- Сучасні серологічні тести мають високу чутливість і специфічність, тому більшості пацієнтів біопсія не проводиться.
- Наявність антитіл за нормальних результатів біопсії свідчить про продромальний період захворювання.
- Дітям з цукровим діабетом 1 типу слід проводити щорічне скринінгове обстеження з метою виключення целіакії.

Аутоімунний панкреатит – рідкісне захворювання, яке перебігає із болем у животі, збільшенням розмірів підшлункової залози, стриктурами панкреатичного протоку, а також обструктивною жовтяницею з підвищенням функціональних печінкових проб. Характеризується інфільтрацією підшлункової залози Ig G4-плазматичними клітинами із підвищенням Ig G4. Аутоантитіла до плазміноген-зв’язувальному протеїну можна розглядати як маркер даного захворювання, проте він виявляється за раку підшлункової залози.

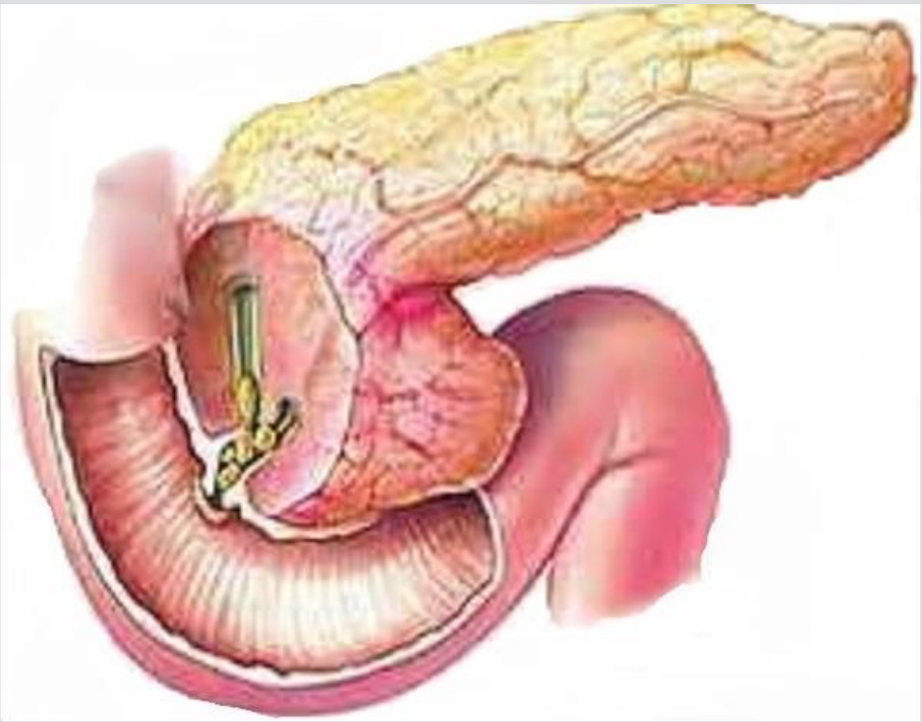

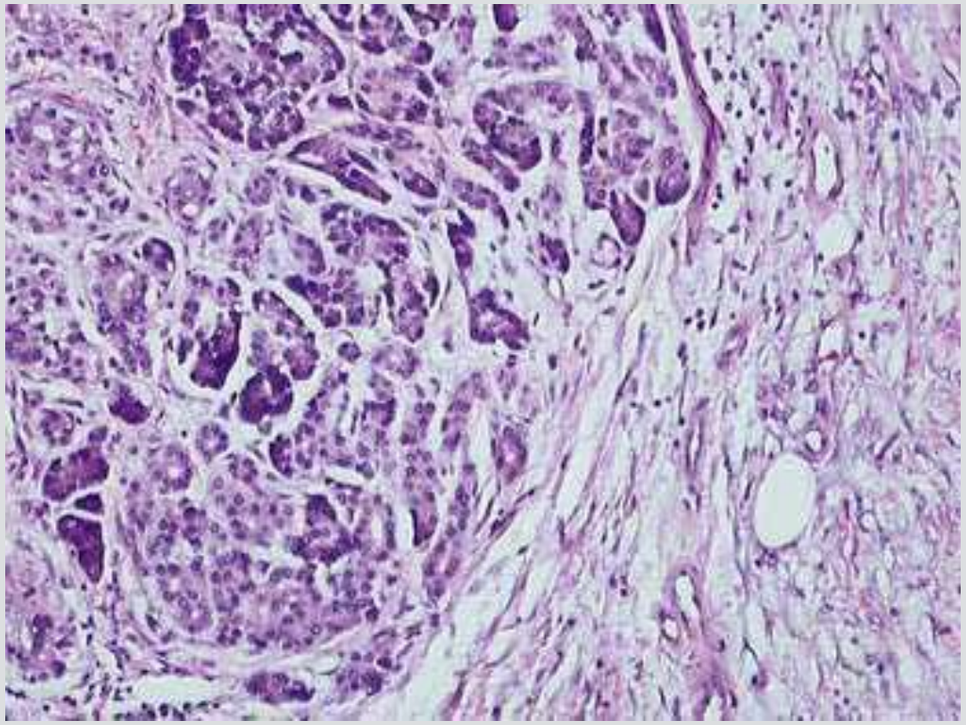

Первинний біліарний цироз – хвороба переважно жінок похилого віку (до 90 % пацієнтів – жінки), яке проявляється втомлюваністю, інтенсивним свербіжем і артралгією. За прогресування хвороби спостерігається гепато- і спленомегалія, пігментація шкіри, печінкова недостатність та жовтяниця. Хвороба пов’язана із аутоімунними захворюваннями, зокрема хворобою Шегрена, хворобами щитоподібної залози, фіброзуючим альвеолітом тощо.

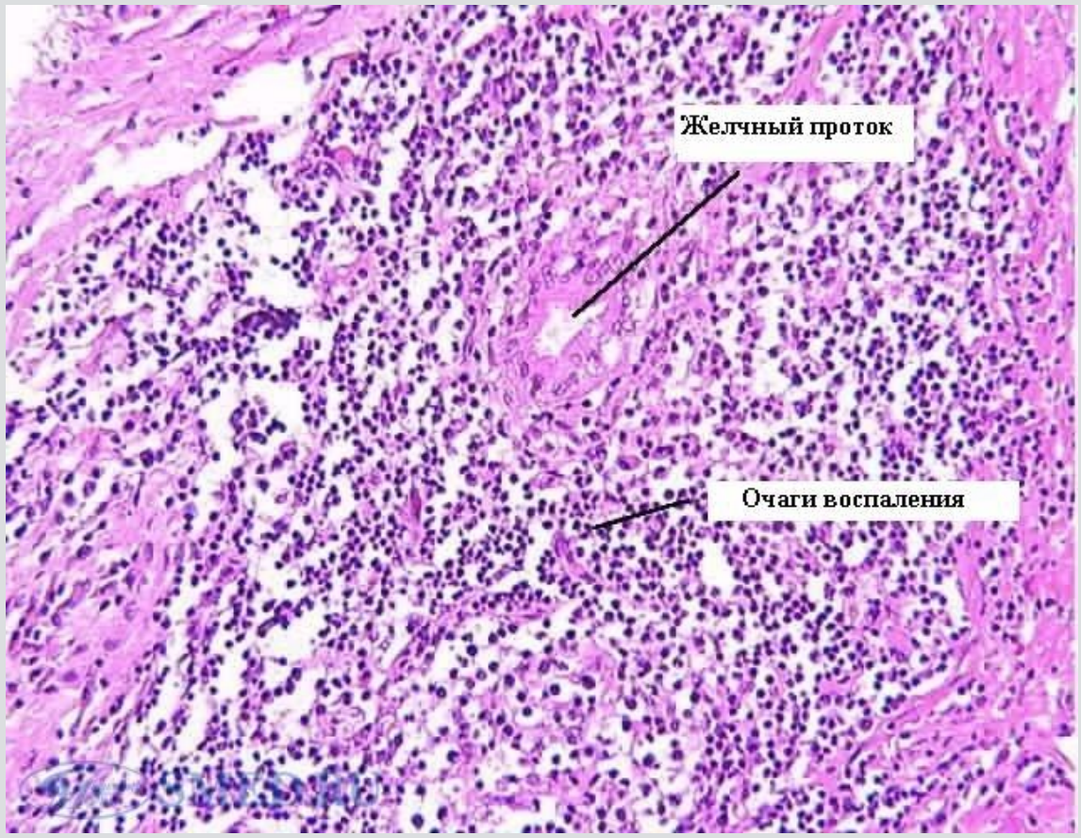

Первинний біліарний цироз: імунологічні зміни

- Специфічні генетичні маркери відсутні, етіологія невідома.
- Первинні порушення відбуваються на рівні портальних трактів (внутрішньопечінкових жовчних протоків) і представлені захворюванням з подальшим розвитком фіброзу, стадія цирозу проявляється у кінці захворювання.
- Іноді первинний біліарний цироз спостерігається одночасно з аутоімунним гепатитом.
- Спостерігається інфільтрація клітин біліарного епітелію CD4+T-клітинами, специфічними до біліарних епітеліальних антигенів.
- Відзначається надлишок Ig M-продукуючих B-клітин навколо жовчних протоків.

Аутоімунний гепатит – захворювання, яке може перебігати як гострий гепатит, з клінікою жовтяниці. Для встановлення діагнозу слід виключити токсичні причини (алкоголь, гепатотоксичні медикаменти), вірусні гепатити (А, В, С, Д, Е), хоча між вірусом гепатиту С і аутоімунним гепатитом є зв'язок. До 90 % пацієнтів – жінки. Можуть також спостерігатись позапечінкові прояви: вітіліго, алопеції, тиреоїдит, цукровий діабет, аутоімунна гемолітична анемія, виразковий коліт, гломерулонефрит, целіакія. Імунологічні зміни: головною особливістю є дрібноосередковий некроз гепатоцитів у перипортальній ділянці, інфільтрація CD4+ Т-клітинами та В-клітинами, на пізніх стадіях розвивається цироз. *Діагностика:* збільшення активності амінотрансфераз, подовження протромбінового часу. МАРКЕРИ ВІРУСНИХ ГЕПАТИТІВ НЕ ВИЯВЛЯЮТЬСЯ!!! Спостерігається підвищення в крові Ig G та Ig A.

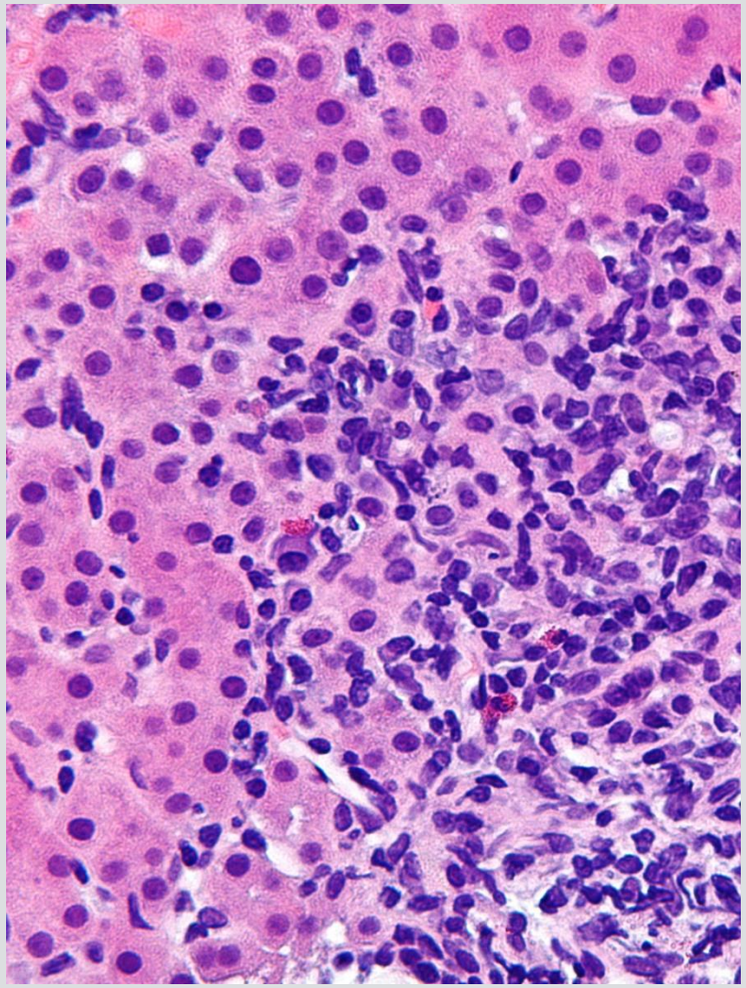

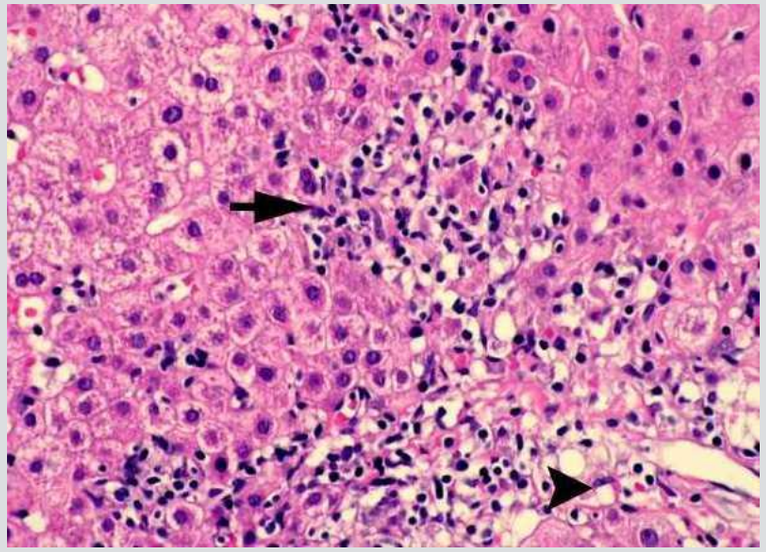

Первинний склерозуючий холангіт – запалення внутрішньо- та позапечінкових жовчних протоків, яке призводить до їх фіброзу. Частіше діагностується у чоловіків, ніж у жінок, може розвиватись у будь-якому віці, може бути причиною холангіокарциноми. Має зв'язок із запальним захворюванням кишечнику. *Імунологічні зміни:* антимітохондріальні антитіла відсутні, Ig M не підвищений, можуть виявлятися атипові антитіла P-ANCA у 80 % випадків. Антиядерні антитіла та антитіла до гладеньких м’язів можуть бути присутні у 25 – 50 % випадків.

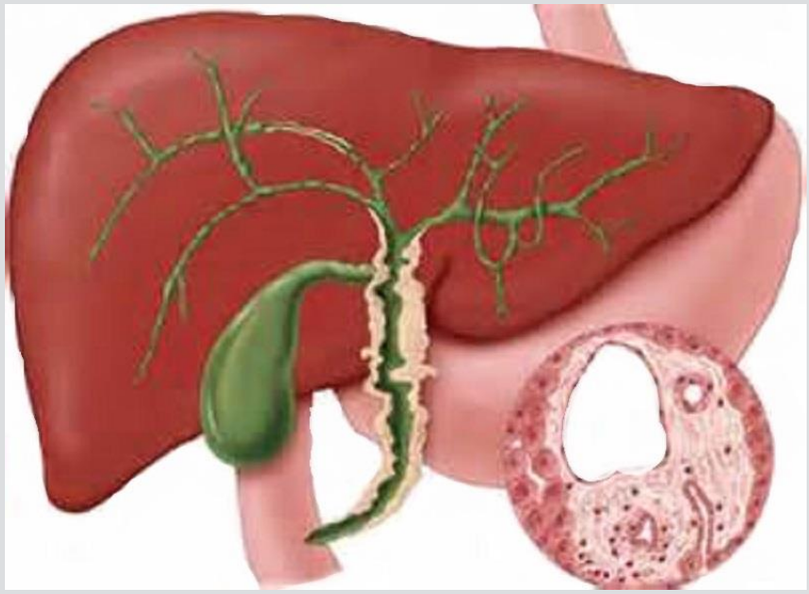

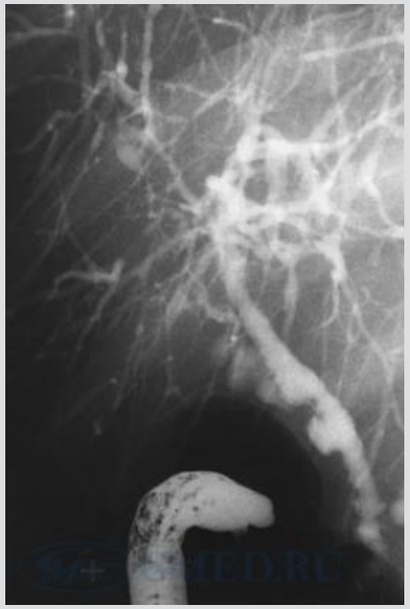

ІМУНОЛОГІЧНІ ПОРУШЕННЯ ПРИ ХВОРОБАХ НИРОК

Гломерулонефрити. Діагностика гломерулонефриту (ГН) складна і потребує проведення спеціальних досліджень. Повний діагноз встановлюється на основі сукупності діагностичних ознак, в тому числі гістологічних досліджень, ІФА біопсійного матеріалу, електронної мікроскопії та серологічних досліджень.

Некротизуючий серпоподібний гломерулонефрит – має блискавичний перебіг, часто розвивається за васкулітів. Для діагностики визначають антинейтрофільні цитоплазматичні антитіла і титр антитіл до базальної мембрани клубочків. Моніторинг захворювання проводять за допомогою визначення титру антинейтрофільних цитоплазматичних антитіл, рівня С-реактивного білка і ШОЕ. У загальному осаді сечі виявляють циліндри. Заключний діагноз встановлюють за результатами біопсії нирки.

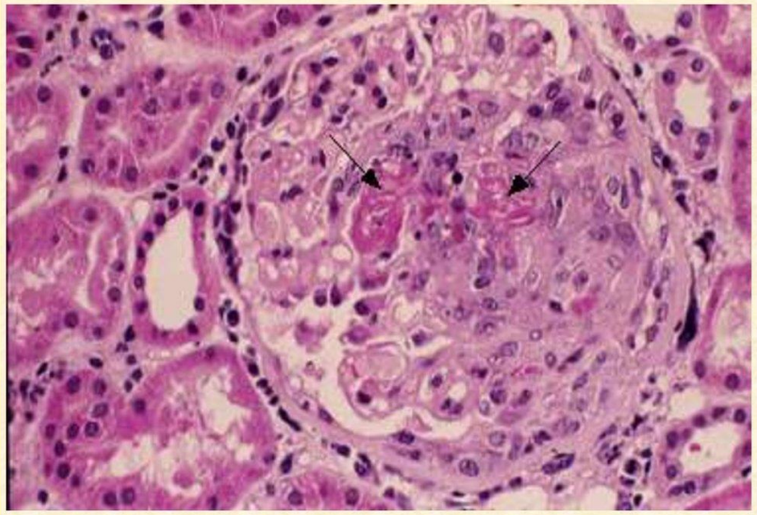

Некротизирующий гломерулонефрит

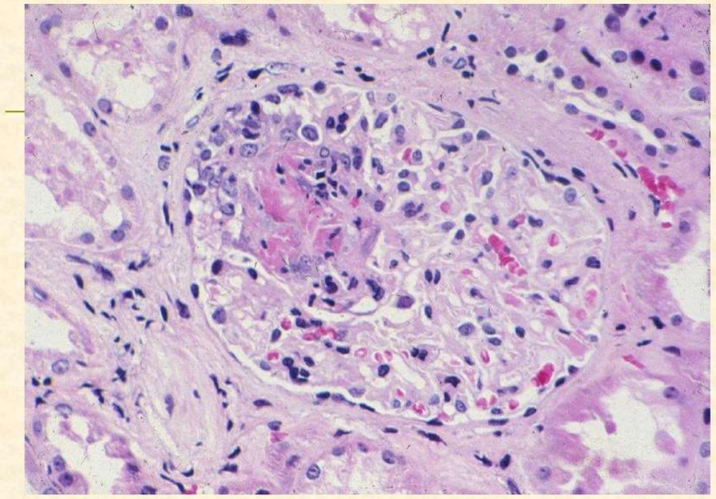

Фокальный пролиферативный и некротизирующий гломерулонефрит – выраженная сегментарная гиперцеллюлярность, кариорексис (фрагментация ядер)

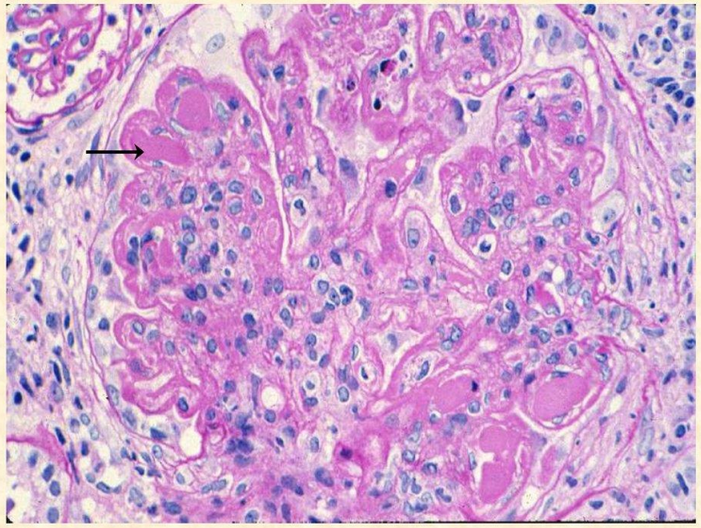

«микротромбы» (фибрин + тромбоциты)

Імунокомплексний гломерулонефрит – може бути спровокований багатьма факторами (бактеріями – нефритогенними штамами стрептококу, стафілококу, трепонеми, мікоплазми, сальмонели; вірусами – вірусом Епштейна-Барра, цитомегаловірусом, ВІЛ, гепатитом В і С; грибами роду Candida за системного мікозу; паразитами – збудниками малярії, шистосомозу, токсоплазмозу; лікарськими засобами – сироватки; хворобами сполучної тканини – системним червоним вовчаком; пухлинами – рак, лімфома). Можливий розвиток захворювання за дефіциту комплементу.

Діагностика: аналіз етіології захворювання, наявність циліндрів в осаді сечі, тип імунних комплексів дозволить припустити етіологію захворювання.

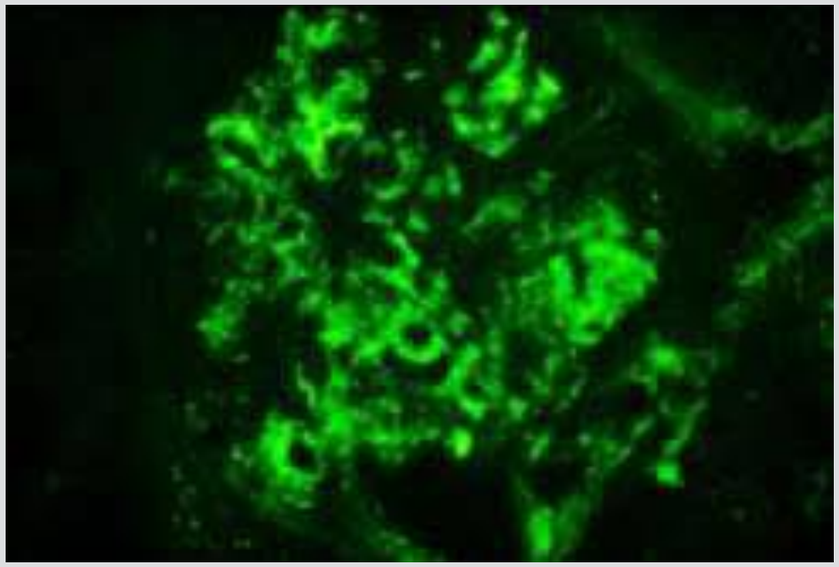

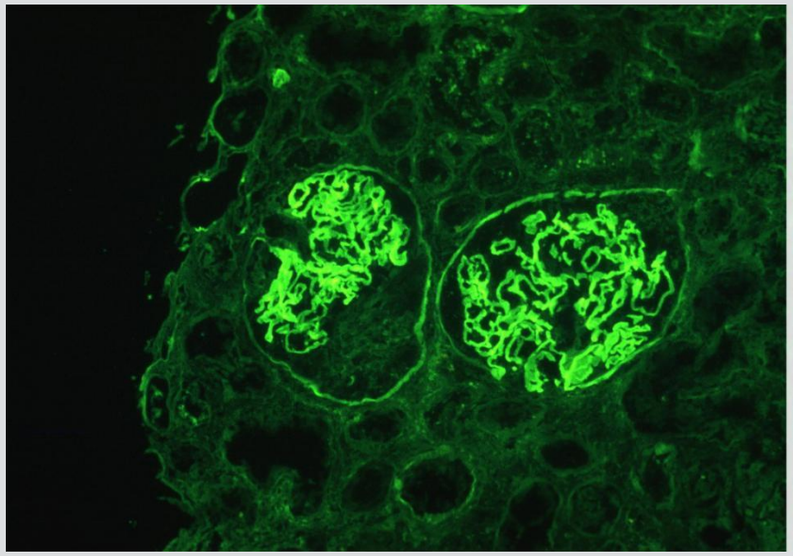

Copyright © 1998 by the National Kidney Foundation

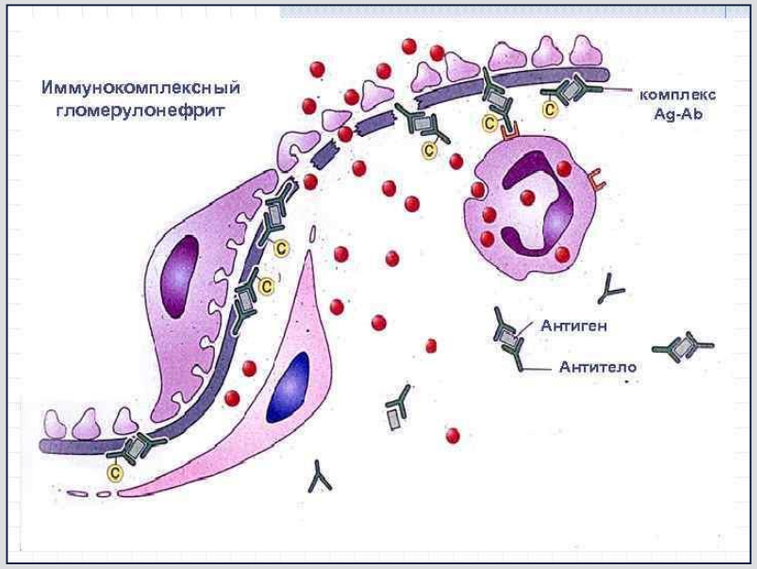

Синдром Гудпасчера – захворювання, яке характеризується розвитком гломерулонефриту та легеневої кровотечі з можливим розвитком вторинного легеневого гемосидерозу. Ізольоване ураження легень без ураження нирок зустрічається рідко. Хвороба може бути спровокована інфекцією або токсинами.

Імунологічні зміни: характеризується наявністю практично у всіх випадках аутоантитіл, мішенню яких є колаген базальної мембрани ниркових клубочків (колаген IV типу). Цей тип колагену формує базальну мембрану як у ниркових клубочках, так і у легенях, що пояснює ураження обох органів.

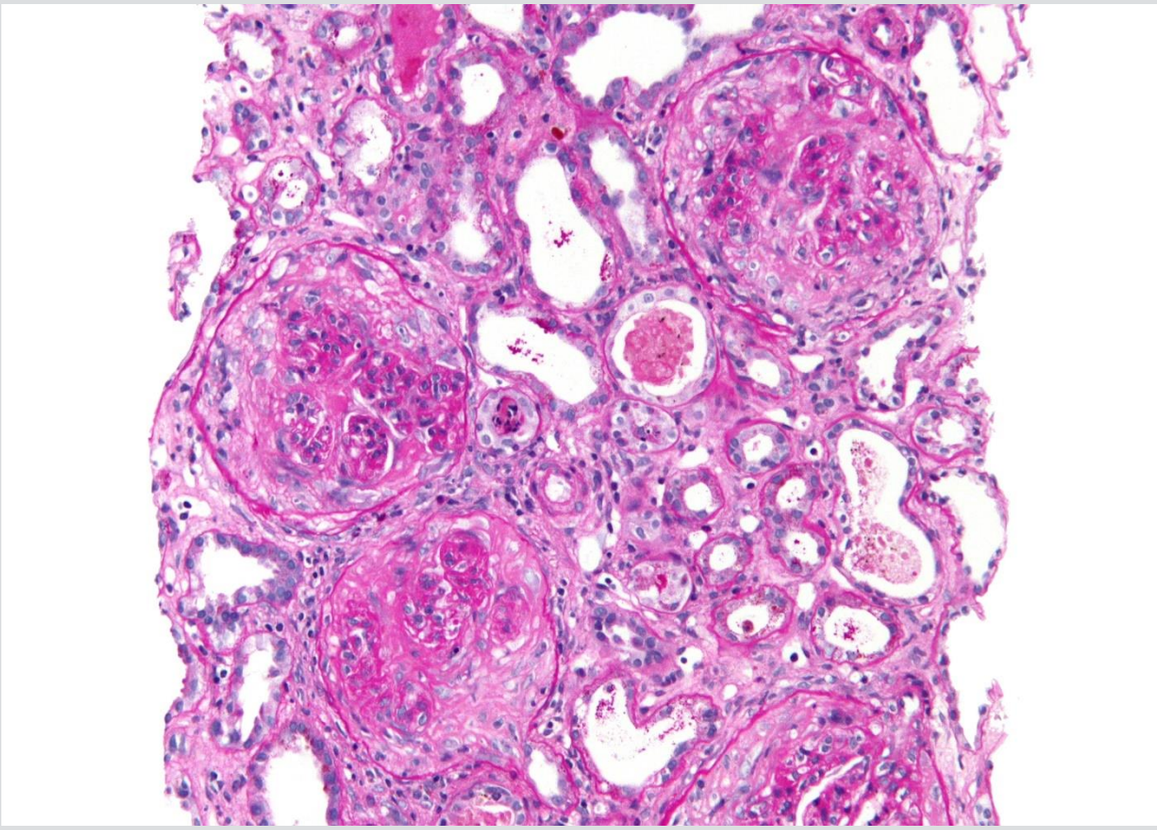

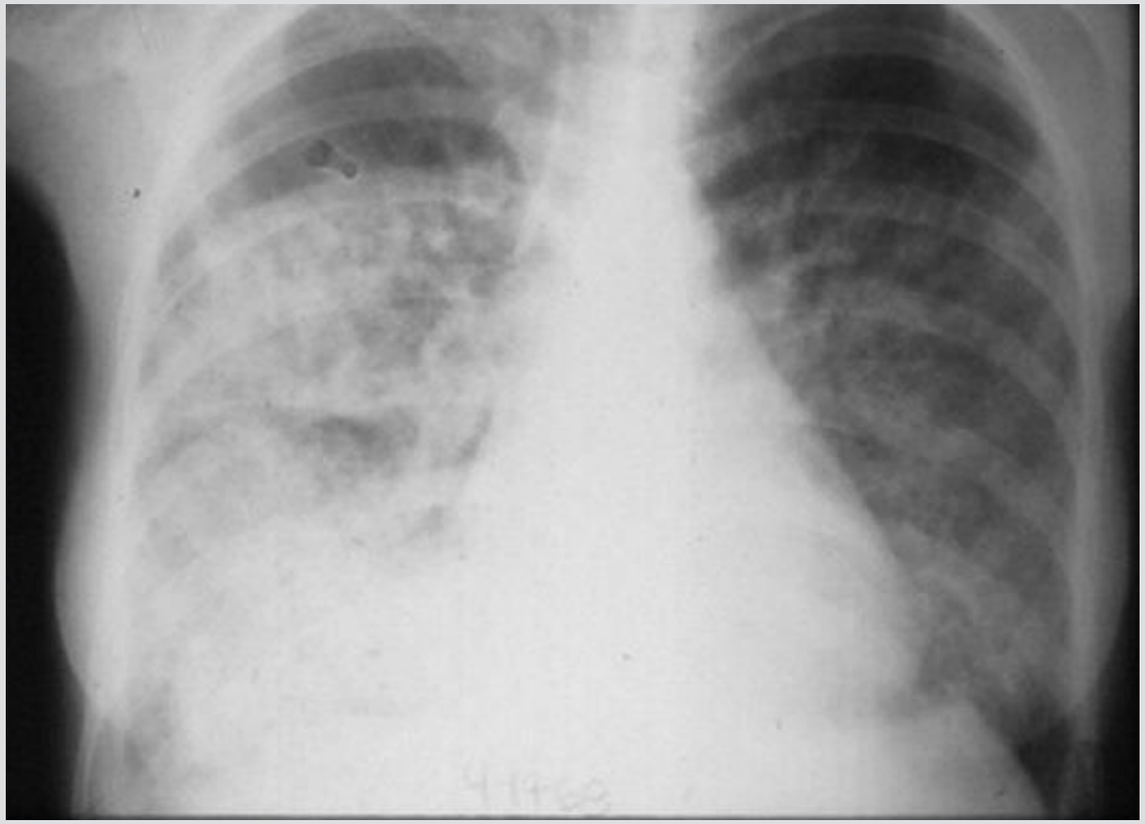

Синдром Гудпасчера: діагностика

при дослідженні біопсійного матеріалу нирки визначаються типові Ig G у базальній мембрані (рідше Ig A та Ig M), а також білок комплементу C3 у клубочках.

У сироватці крові визначають циркулюючі антитіла до колагену базальних мембран ниркових клубочків (у більше 90 % пацієнтів вони є позитивними).

У пацієнтів також слід виключити васкуліт, асоційований із антинейтрофільними цитоплазматичними антитілами.

Ідіопатична мембранозна нефропатія – ідіопатична нефропатія дорослих, яка часто є причиною нефротичного синдрому.

Висновки

1. Найбільш вагомі імунологічні порушення при хворобах травної системи: ахалазія, еозинофільний гастроентерит, хвороба Крона, виразковий коліт, целіакія, аутоімунний панкреатит, первинний біліарний цироз, аутоімунний гепатит, первинний склерозуючий холангіт.
2. Найбільш суттєві імунологічні порушення при хворобах нирок: гломерулонефрити (некротизуючий серпоподібний, імунокомплексний), синдром Гудпасчера, ідіопатична мембранозна нефропатія.
3. Переважна більшість імунологічних порушень при захворюваннях травної системи і нефропатіях пов'язані із аутоімунними процесами, які мають важкий клінічний перебіг та призводять до відповідних змін імунного статусу пацієнтів.

Дякую
за
увагу!